

# CAPACITAÇÃO MULTIPROFISSIONAL SOBRE A MALFORMAÇÃO CONGÊNITA DA FISSURA LABIOPALATINA

## MULTIPROFESSIONAL TRAINING ABOUT THE CONGENITAL MALFORMATION OF THE LABIOPALATINAL FISSURE

*Thais Sales IZIDORO<sup>1</sup>, Jaqueline Barros da SILVA<sup>2</sup>, Jéssica Betoni de Almeida CUSTODIO<sup>1</sup>, Maísa Rodrigues Misael VILAS-BOAS<sup>1</sup>, Luciana Pereira SILVA<sup>3</sup>, Talita Domingues CALDEIRÃO<sup>4</sup>, Cleide Carolina da Silva Demoro MONDINI<sup>5</sup>, Cássia Regina SAADE-PACHECO<sup>6</sup>*

**thais.sales.izidoro@hotmail.com, jcscardososilva@gmail.com, betonijessica@gmail.com, maisavilasboas@hotmail.com, luciana.silva@fema.edu.br, talita.obstetiz@hotmail.com, cmondini@usp.br, cassiasaadepacheco@gmail.com**

<sup>1</sup>*Bolsista PIC; Graduanda do Curso de Enfermagem da Fundação Educacional do Município de Assis (FEMA), Assis, SP.*

<sup>2</sup>*Bolsista PIC; Graduanda do Curso de Fisioterapia da FEMA, Assis, SP*

<sup>3</sup>*Bióloga, Doutora em Imunologia e Parasitologia Aplicadas, Professora Titular do Curso de Enfermagem da FEMA, Assis, SP.*

<sup>4</sup>*Enfermeira, Doutora em Enfermagem, Professora Titular do Curso de Enfermagem da FEMA, Assis, SP.*

<sup>5</sup>*Enfermeira e Doutora em Ciências da Reabilitação atuando no Hospital de Reabilitação de Anomalias Craniofaciais (HRAC) Bauru, SP.*

<sup>6</sup>*Fisioterapeuta, Doutora em Fisioterapia, Professora Titular do Curso de Fisioterapia da FEMA, Assis, SP.*

**RESUMO:** Lábio leporino é a anomalia congênita mais comum da cabeça e pescoço. É o desenvolvimento incompleto do lábio e/ou do palato (céu da boca) visto que eles se desenvolvem separadamente, durante a oitava e a décima segunda semana. A classificação mais utilizada por profissionais é a de Spina baseada no forame incisivo do palato: Grupo I- fissuras pré-forame (lábio e lábio-gengival), Grupo II- fissuras transforame (labiopalatal), Grupo III fissuras pós- forame ( palatal ) e Grupo IV- fissuras raras da face (fissuras faciais). Esse tipo de anomalia ainda não tem as causas bem definidas, provavelmente ocorre por uma combinação de fatores ambientais e genéticos. O objetivo deste estudo foi capacitar os profissionais da saúde sobre a fissura labiopalatinas e suas implicações. Tratou-se de um estudo de revisão integrativa fissura labiopalatinas em busca ativa em banco de dados da scielo, BIREME, Pubmed, para elaboração de um curso de capacitação multiprofissional e um e-book com principais orientações sobre os cuidados ao paciente relacionadas a amamentação, distúrbios de fala, odontológicos, auditivos e as etapas de reabilitação propostas pelos diferentes centros de atendimento e como os pais lidam com esta nova situação.

**PALAVRAS-CHAVE:** lábio leporino; anomalia congênita;

**ABSTRACT:** Leporine lip is the most common congenital anomaly of the head and neck. It is the incomplete development of the lip and/or palate (roof of mouth) as they develop separately during the eighth and twelfth week. The classification most used by professionals is the Spina' classification based on the incisive foramen of the palate: Group I - pre-foramen clefts (lip and labrum-gingival), Group II - transforamen clefts (labiopalatal), Group III post-foramen clefts (palatal) and Group IV - rare clefts of the face (facial clefts). This type of anomaly does not yet have a well-defined cause, probably due to a combination of environmental and genetic factors. The aim of this study will be to train health professionals about cleft lip and palate and its implications. This is an integrative review study of cleft lip and palate in an active search in the scielo, BIREME, Pubmed database, for the development of a multidisciplinary training course and an e-book with main guidelines on patient care related to breastfeeding, speech, dental, hearing disorders and the rehabilitation steps proposed by different care centers and how parents deal with this new situation.

**KEYWORDS:** Leporine lip; congenital anomaly;

*Apoio financeiro: O presente trabalho foi realizado com apoio financeiro do Programa Institucional de Iniciação Científica (PIC) da Fundação Educacional do Município de Assis (FEMA) SP – Brasil.*

## 1. INTRODUÇÃO

O lábio leporino ou fissuras labiopalatinas são anomalias congênitas orofaciais mais comum da cabeça e pescoço. Se caracteriza pelo desenvolvimento incompleto do lábio e/ou do palato (céu da boca) devido a não migração das células durante a formação das estruturas do lábio e/ou palato, podendo ser parcial ou completa. Ocorre no primeiro trimestre de gestação, sendo a fissura labial e de rebordo alveolar até a 8ª semana e a fissura palatina até a 12ª semana de vida intrauterina (SILVA FILHO, FREITAS 2007).

A classificação mais utilizada por profissionais é a de Spina, baseada no forame incisivo do palato: Grupo I- fissuras pré-forame (lábio e lábio-gengival), Grupo II- fissuras transforame (labiopalatal), Grupo III fissuras pós- forame (palatal) e Grupo IV- fissuras raras da face (fissuras faciais). Esse tipo de anomalia ainda não tem as causas bem definidas, provavelmente ocorre por uma combinação de fatores ambientais e genéticos (RIBEIRO et al., 2011; LORENZZONI et al., 2012).

As fissuras labiopalatinas são um conjunto de anormalidades na formação da face que incluem uma grande variedade de lesões, desde as mais simples, como a fissura de lábio, até as mais complexas (Silva Filho et al., 2000).

Com o propósito de melhorar e fazer com que a criança tenha uma vida normal, o tratamento tem como aspectos propiciar nutrição, estimulação neurossensorial e harmonia com a família, por meio de assistência e orientação aos pais (ARARUNA; VENDRÚSCOLO, 2000).

Rozendaal et al. (2012) enfatizam a necessidade do tratamento multiprofissional, principalmente no foco das doenças associadas, que podem chegar a 30% dos casos e no aconselhamento genético. O seguimento pós-natal é importante e o registro das anomalias associadas deve ser observado.

Ribeiro et al. (2011) salientam que a fissura ocorre em 9,92 casos dentre cada 10.000 crianças nascidas, ou seja, um nascido vivo para cada 10.000 nascimentos e que, independentemente do protocolo de tratamento adotado, a criança afetada pela fissura necessita de atenção individualizada, realizada pela equipe multiprofissional e que esta, possa ajudar na reabilitação e inclusão do paciente na família e na sociedade.

Lorenzoni e col (2012) revisaram a literatura e notaram que há lacunas na integração entre as especialidades que compõem os três níveis de atenção no SUS e há necessidade de atuação do poder público para que sejam garantidos os serviços de referência e contra referência ressaltando a importância de que toda equipe da atenção básica e hospitalar conheça o mecanismo estabelecido na Secretaria Municipal de Saúde de São Paulo.

A Organização Mundial da Saúde refere ser de grande importância a presença de uma equipe multidisciplinar para reabilitação de forma global do paciente (AUGUSTO et al. 2002).

No que diz respeito à família, objeto de nosso estudo, a mesma é considerada, tanto nas mais diversas áreas do conhecimento científicos quanto comum, como tendo papel

fundamental no desenvolvimento do ser humano. É nela que os papéis são aprendidos e treinados, a identidade individual é formada, as relações são experimentadas, enfim, a base da formação do ser humano está a ela vinculada (CAMINHA, 2020).

No que se refere a famílias de crianças com fissura labiopalatal, elas estão expostas ao longo do seu ciclo vital a um conjunto de estressores que vão além das tarefas do cotidiano familiar. Inicialmente o subsistema parental necessitará lidar com os sentimentos advindos do impacto do diagnóstico da malformação, tanto pré ou pós-natal, assim como na sequência com o longo processo de reabilitação. Essa situação que as famílias terão que enfrentar implica a necessidade da presença de redes significativas familiares, sociais e de saúde, as quais oferecem aos mesmos diferentes níveis de apoio ou suporte, sendo apoio operacional, emocional ou financeiro (CAMINHA, 2020).

Sendo assim, os objetivos deste trabalho foram capacitar a comunidade e pais de filhos com fissura e estudantes universitários, além de atualizar profissionais de saúde da equipe multiprofissional importantes no processo de acompanhamento do paciente com malformação congênita de fissura labiopalatinas por meio de um curso de treinamento sobre anomalias craniofaciais – fissura labiopalatina e um e-book digital.

## **2. METODOLOGIA**

### **2.1 Delineamento do estudo**

Tratou-se de um estudo de revisão integrativa de fissura labiopalatinas com busca ativa em banco de dados da scielo, BIREME, Pubmed, para elaboração de um e-book com principais orientações sobre os cuidados ao paciente relacionadas a amamentação, distúrbios de fala, odontológicos, auditivos e as etapas de reabilitação propostas pelos diferentes centros de atendimento e como os pais lidam com esta nova situação.

Um curso de capacitação multiprofissional foi realizado como estratégia de conscientização da comunidade e pais de filhos com fissura e atualização de profissionais de saúde e estudantes universitários.

### **2.2 Local do estudo e população**

O local do estudo foi no Centro Oeste Paulista (SP) com transmissão on line pelo YouTube do canal da Fundação Educacional do Município de Assis (FEMA), sendo a população des estudo aberto ao público-alvo de estudantes universitários e profissionais da área da saúde interessados no tema.

## **3. RESULTADOS E DISCUSSÕES**

Existe uma lacuna de conhecimento sobre as anomalias craniofaciais e fissura labiopalatinas sobre ações e procedimentos para garantir o acesso aos cuidados e informações necessárias a integralidade da assistência. A equipe multiprofissional que presta assistência precisa ter um amplo conhecimento sobre estas malformação congênitas o que leva a necessidade de ter conhecimentos específicos para poder acolher estes pacientes fornecendo

apoio e orientações detalhadas com protocolos viáveis tanto para um melhor atendimento ao paciente como nas práticas de cuidado.

A fissura de lábio e/ou palato é uma anomalia que afeta não só a criança, mas toda a família do fissurado. O tratamento é longo exige orientação e cuidado multiprofissional após o nascimento, no pré e pós-operatório. E quando detectado na vida intra-uterina, os pais devem receber apoio da equipe de profissionais durante a gestação e sentirem que não estarão sozinhos para a chegada da criança fissurada.

Assim, tornou-se necessário conscientizar quanto a malformação congênita da fissura lábio palatina para que pais, estudantes universitários e profissionais da saúde conheçam a complexidade do tratamento e possam se capacitar e capacitar a família contribuindo com a melhoria da qualidade de vida.

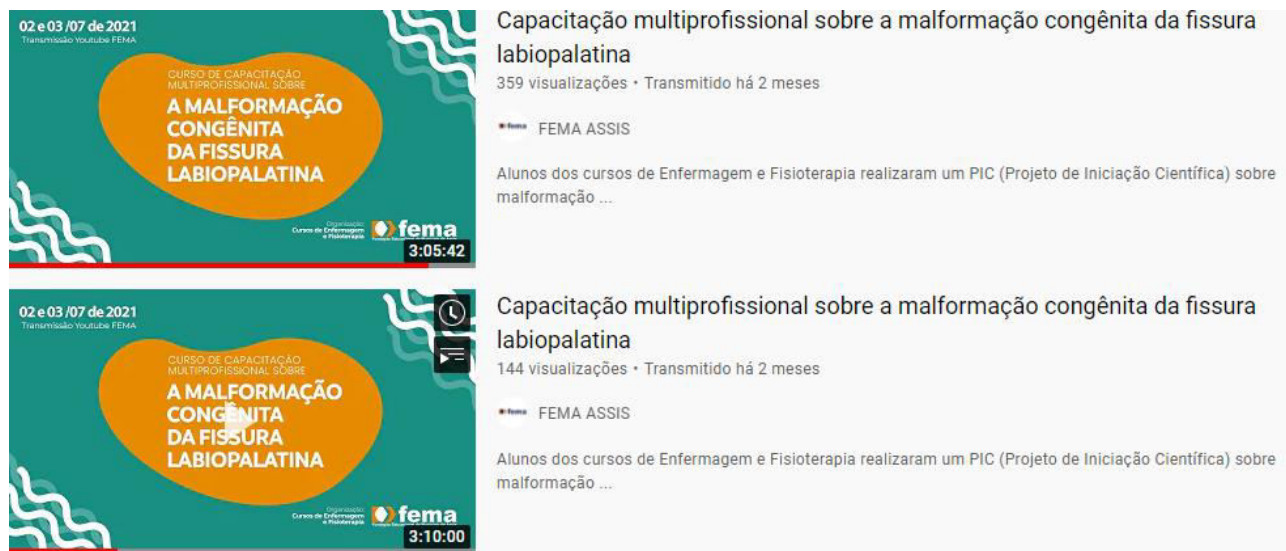O que levou a proposta deste trabalho realizado em forma de parceria com Hospital de Reabilitação de Anomalias Craniofaciais (HRAC/Centrinho) da Universidade de São Paulo (USP) da cidade de Bauru (SP) e uma capacitação realizada de forma remota para melhor atender o momento do contexto de pandemia do COVID19.

Nesta capacitação as palestras foram ministradas por pesquisadores de alto nível que possuem experiência no trabalho com malformação congênita em fissura lábio palatina (Enfermeira, Médico Cirurgião, Fisioterapeuta, Fonoaudióloga e nutricionista). A maioria dos profissionais trabalham no Hospital de Reabilitação de Anomalias Craniofaciais (HRAC) Bauru, SP.

As inscrições para o curso de capacitação multiprofissional sobre a malformação congênita em fissura labiopalatina foram realizadas pela plataforma Even3 totalizando 128 inscritos. A divulgação do curso foi realizada por meio das redes sociais, rádio e email para profissionais da saúde.

Após o dia do evento foram 359 visualizações e 34 likes. A capacitação foi realizada nos dias 2 e 3 de julho por meio digital plataforma streamyart e transmitida pelo youtube (Figura 1).

A pandemia do Covid19 limitou muito a rotina da população, porém trouxe ganhos para atualizações de temas relevantes com custo baixo em despesas com hospedagem e transporte. Além de proporcionar que os profissionais da saúde e pessoas de outros Estados (Goiás, Minas Gerais e São Paulo) com interesse no tema puderam participar do evento por ser on line. Outro ganho quanto a realização de um evento remoto é ficar disponível de forma a ser acessado a qualquer momento no canal da #fema.



**Figura 1. Número de visualizações do curso de capacitação multiprofissional pelo canal #fema youtube.** <https://www.youtube.com/watch?v=x5jAMkzwYEA>

#### 4. CONSIDERAÇÕES FINAIS

Conclui-se que as iniciativas voltadas a divulgação científica favorecem a assistência de qualidade a familiares e de pacientes com má formações craniofaciais e a divulgação do trabalho desenvolvido pelo centro de reabilitação de anomalias craniofaciais (HRAC) USP alcançando a comunidade de maneira clara e acessível utilizando plataformas online deve ser uma constante nos programas de extensão universitária especialmente daqueles da área de saúde

*Apoio financeiro: O presente trabalho foi realizado com apoio financeiro do Programa Institucional de Iniciação Científica (PIC) da Fundação Educacional do Município de Assis (FEMA) SP – Brasil.*

#### 5. REFERÊNCIAS

ARARUNA, R.C.; VENDRÚSCOLO, D.M.S. Alimentação da criança com fissura de lábio e/ou palato- um estudo bibliográfico. **Revista Latino-americana de Enfermagem**, Ribeirão Preto, v. 8, n. 2, abr. 2000.

AUGUSTO, H. DA S, BORDON, A.K.C.B., DUARTE, D.A. Estudo da fissura labiopalatal. Aspectos clínicos desta malformação e suas repercussões. Considerações relativas à terapêutica. **J Bras Odontopediatria** set/out 5(27):432-436, 2002.

CAMINHA, M.I.; MORÉ, C.L.O.O. **Fissuras e cicatrizes familiares: Dinâmica relacional e a rede social significativa de famílias com crianças com fissura labiopalatal.** Florianópolis. Disponível em

<<https://repositorio.ufsc.br/bitstream/handle/123456789/91669/258202.pdf?sequence=1>>.

Acesso em: 3 de Novembro de 2020.

LORENZZONI, D.; CARCERERI, D.; LOCKS, A. The importance of mult professional, interdisciplinary care in rehabilitation and health promotion directed at patients with cleft lip/palate **Revista de Odontologia Científica**;25(2):198-203, 2012.

RIBEIRO T; SABÓIA V; FONTELES C. Fissuras labiopalatais: abordagem multiprofissional. **Brasilia Med.** 48(3), 2011.

ROZENDAAL, AM; ONGKOSUWITO, EM; VERMEJ, D. Delayed diagnosis and underreporting of congenital anomalies associated with oral clefts in the Netherlands: a national validation study. **JPlast Reconstr Aesthet Surg.** 65 (6): 780-90, 2012.

SILVA FILHO O G, FREITAS J A S, OKADA T. Fissuras labiopalatais: diagnóstico e uma filosofia interdisciplinar de tratamento In: PINTO, V G. **Saúde bucal coletiva.** São Paulo: Editora Santos, p. 481-527, 2000.

SILVA FILHO OG, FREITAS JAS. Caracterização morfológica e origem embriológica. In: Trindade IEK, Silva Filho OG. Fissuras labiopalatinas: uma abordagem interdisciplinar. São Paulo. Livraria Santos Editora Ltda; 2007.p.117-50.

e-Book para profissionais, pais e cuidadores  
de crianças com fissura labiopalatina.  
Seguimento de Iniciação Científica

## ORIENTAÇÃO MULTIPROFISSIONAL SOBRE A MALFORMAÇÃO CONGÊNITA DA FISSURA LABIOPALATINA



Organização

Cássia Regina Saade Pacheco, Luciana Pereira Silva, Talita Rodrigues.



Ficha Catalográfica





## AUTORES

### Aluno Pesquisador

Jaqueline Barros Da Silva

(Aluna do 4º ano do curso de Fisioterapia da Fundação Educacional do Município de Assis)

Jessica Betoni De Almeida Custodio

(Aluna do 4º ano do curso de Enfermagem da Fundação Educacional do Município de Assis)

Maisa Rodrigues Misael Vilas Boas

(aluna do 4º ano do curso de Enfermagem da Fundação Educacional do Município de Assis)

Thais Sales Izidoro

(Aluna do 4º ano do curso de Enfermagem da Fundação Educacional do Município de Assis)

### Professor Orientador

Cássia Regina Saade Pacheco

(Fisioterapeuta e Professora Doutora e Supervisora de Práticas em Fisioterapia do curso de Fisioterapia da Fundação Educacional do Município de Assis.. Mestre em Fisioterapia e Doutora em Fisioterapia e Desempenho Funcional.)

Luciana Pereira da Silva

(Enfermeira Professora Doutora do curso de Enfermagem da Fundação Educacional do Município de Assis)

Talita Rodrigues

(Enfermeira Professora Mestre do curso de Enfermagem da Fundação Educacional do Município de Assis)

### Profissional Coorientador

Cleide Carolina da S de Mondini

(Enfermeira Dra. do Hospital de Reabilitação de Anomalias Craniofaciais HRAC–USP/Bauru)

## Colaboradores



### Palestrantes da Capacitação Multiprofissional sobre Malformação Congênita da Fissura Labiopalatina

Cleide Carolina da S de Mondini

(Enfermeira Dra. do Hospital de Reabilitação de Anomalias Craniofaciais USP/Bauru)

Cristiano Tonello

(Médico. Chefe do Departamento Hospitalar HRAC-Centrinho-USP. Residência Médica e Especialista em Otorrinolaringologia e Cirurgia Cérvico Facial, e Fellowship em Cirurgia Craniomaxilofacial e Base de Crânio. Preceptor da Residência Médica e Complementação Especializada do HRAC-USP).

Eliane Petean Arena

(Nutricionista; Mestre em Pediatria; Especialista em Nutrição Clínica, Saúde Pública, Administração Hospitalar e Biofísica Quântica).

Iraci Paiano

(Fisioterapeuta; Especialista em Fisioterapia Neurológica; Ex-integrante da equipe de reabilitação do Centrinho-Bauru; Supervisora de Estágio em Fisioterapia Neurológica na Universidade Paulista-Brasília-DF).

Janaína Contin Almeida

(Fisioterapeuta; Mãe de Luís Felipe Contin Almeida nascido com fissura de lábio bilateral).

Priscila Capelato Prado

(Enfermeira Dra.; Especialista em Unidade de Terapia Intensiva; Mestre e Doutora em Ciências da Reabilitação. Vice Tutora e Preceptora do Programa de Residência Multiprofissional em Saúde do HRAC/USP).

Rosana Prado de Oliveira

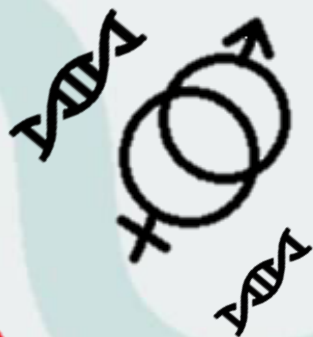(Fonoaudióloga; Especialista em Disfagia; Mestre e Doutora em Ciências da Reabilitação; Fonoaudióloga do Núcleo de Telessaúde do HRAC-USP).



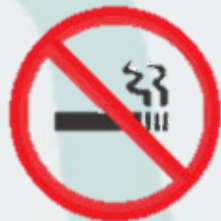# O que é



- Fissura labiopalatina ou Lábio leporino (Fissura de Lábio) e Fissura de Palato é a anomalia congênita mais comum de cabeça e pescoço.
- Em consequência ao desenvolvimento incompleto do lábio e/ou do palato (céu da boca) durante a gestação, podem estar presentes um tipo ou ambos, por se desenvolverem em tempos diferentes da gestação.
- Presentes desde o primeiro trimestre da gestação, a fissura labial e de rebordo alveolar ocorrem até a 8ª semana, enquanto que a fissura palatina, até a 12ª semana.



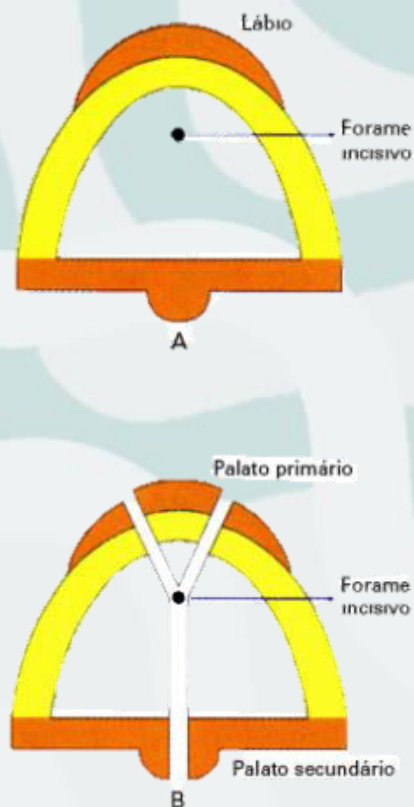
# Etiologia



- A etiologia da fissura labiopalatina é bastante complexa, por ser de ordem multifatorial envolvendo a participação de fatores genéticos e ambientais, principalmente os teratogênicos, que atuam em um período relevante do desenvolvimento embrionário humano.<sup>1</sup>
- Os fatores ambientais mais conhecidos como de risco para as fissuras são: bebida alcoólica, cigarros e alguns medicamentos (como corticoides e anticonvulsivantes), principalmente quando utilizados no primeiro trimestre da gestação.
- Em relação à exposição ambiental, fatores de potencial teratogênico podem ser classificados em cinco categorias: agentes infecciosos (citomegalovírus, vírus da rubéola), radiações ionizantes, drogas lícitas ou ilícitas (álcool, cocaína, metotrexato), hormônios e deficiências nutricionais.<sup>2,3</sup>



# Classificação



- A classificação mais utilizada pelos profissionais, modificada por Silva Filho<sup>5</sup>, é a de Spina.<sup>4</sup>
- **Fissuras pré-forame incisivo:** Fissuras que se restringem ao palato primário, ou seja, envolvem o lábio e/ou o rebordo alveolar sem ultrapassar o limite do forame incisivo.
- Varia desde um pequeno corte no vermelhão do lábio (incompleta) até toda a extensão do palato primário (completa).
- Podem ser classificadas em unilateral (só de um lado), bilateral (nos dois lados) ou mediana (no meio).
- **Fissuras transforame incisivo:** São fissuras totais, ou seja, que envolvem total e simultaneamente o palato primário e o palato secundário.
- Estende-se desde o lábio até a úvula (“campainha”), atravessando o rebordo alveolar.



# Classificação

- Podem ser também classificadas em unilateral (só de um lado), bilateral (nos dois lados) ou mediana (no meio).
- **Fissuras pós-forame incisivo:** Envolvem apenas o palato (“céu da boca”), mantendo o lábio intacto assim como os dentes. Ocorrem quando as estruturas do palato secundário não fazem a fusão.
- As consequências são essencialmente funcionais, no mecanismo velofaríngeo e na trompa auditiva.
- São consideradas completas quando atingem tanto palato mole como palato duro, morrendo no forame incisivo.



# Classificação

- **Fissura submucosa:** Malformação que ocorre no palato secundário considerada forma anatômica subclínica.
- O defeito é na musculatura do palato mole e/ou no tecido ósseo do palato duro, sendo que a camada da mucosa permanece íntegra.
- Pode ocorrer de forma isolada, associada à fissura de palato primário ou a síndromes.
- **Fissuras raras de face:** A ocorrência dessas fissuras é muito incomum e, por isso mesmo, são chamadas de “raras”.
- Referem-se àquelas fissuras que ocorrem em bochecha, pálpebras, orelha, nariz e ossos do crânio e face, como frontal, nasal, etmóide, malar e temporal.



# Classificação

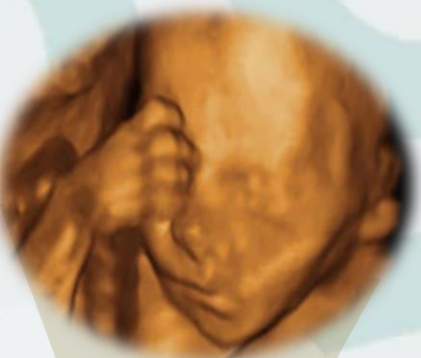- Spina<sup>4,5</sup> não se dedicou à sua classificação minuciosa. Tessier enumerou cerca de 15 fissuras raras tendo como referência a órbita ocular.<sup>5</sup>
- Por serem incomuns, as fissuras raras de face não têm protocolos de tratamento bem definidos, variando caso a caso.





# Exames que auxiliam na detecção da fissura

- **USG obstétrico** - Idealmente, o exame deve ser realizado 10° e 13° semanas. Auxilia na detecção precoce de malformações fetais clinicamente não suspeitas.
- **USG morfológico** - Deve ser realizado entre a 18° e 22° semanas. Diante de um diagnóstico de anomalia craniofacial ou fissura labiopalatina ocorre o encaminhamento para a especialidade competente.





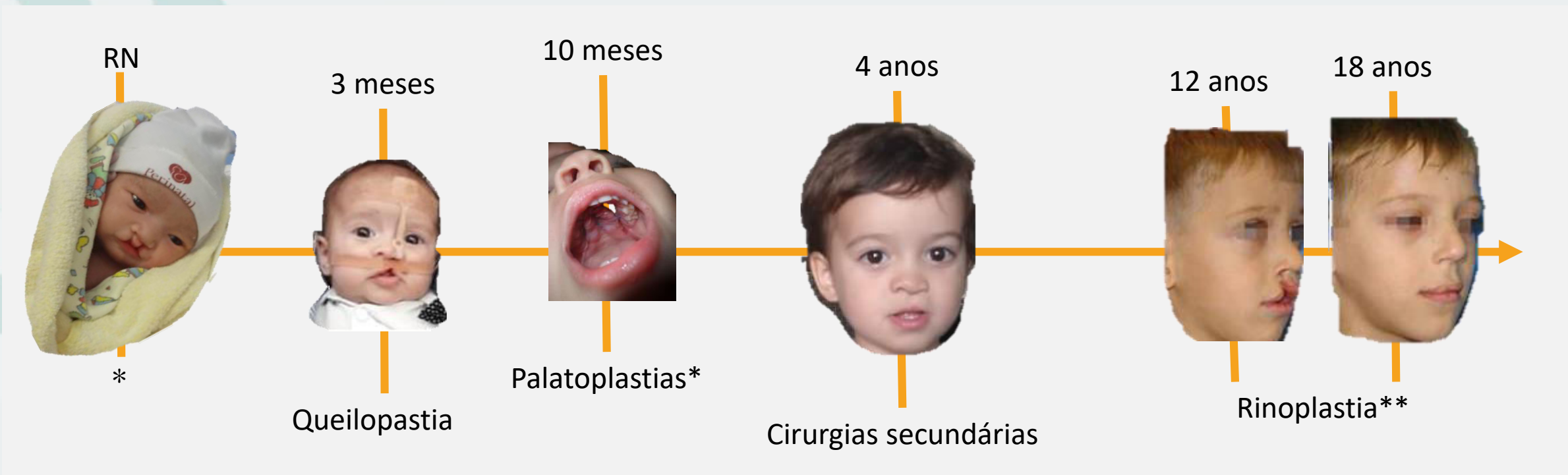
# Etapas do tratamento multiprofissional



- As cirurgias iniciam-se a partir do 3º mês de vida - cirurgias de lábio, palato anterior e correção asa nasal - (FIGURA 1).
- Cirurgia de palato, a partir de 12 meses, pode ser realizado em duas etapas dependendo da amplitude da fenda.
- As demais etapas de reabilitação estarão condicionadas ao crescimento e desenvolvimento da criança e serão indicadas após avaliação da equipe multidisciplinar.
- Os cuidados profissionais abordados são do(a) cirurgião dentista, enfermeiro, fisioterapeuta, fonoaudiólogo, médico, nutricionista e psicólogo.



# Etapas do tratamento



**Figura 1:** Cirurgias realizadas após o nascimento até a idade adulta.

**Fonte:** Montagem do pesquisador. Foto de 3 meses e 4 anos: \*Web Modificado, 2021; \*\*bcp.org.br/details/555/pt-BR/rinoplastia-em-nariz-fissurado, 2021.

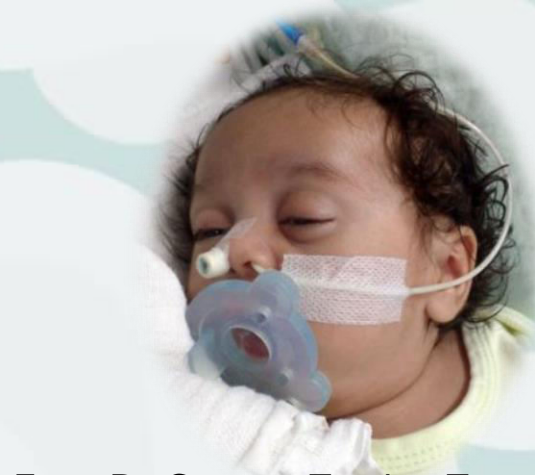
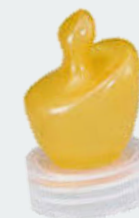
<https://hrac.usp.br/>

# Amamentação



- Em geral os lactentes podem ser alimentados por via oral, inclusive diretamente do seio materno, utilizando-se de técnicas facilitadoras, com excelentes prognósticos.
- Indicação de sondas alimentares, são raras, geralmente restritas a casos mais graves, sindrômicos ou com outras malformações craniofaciais.



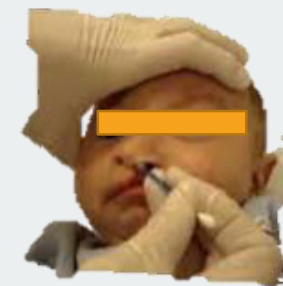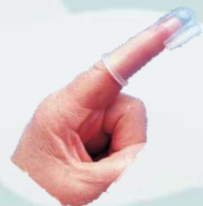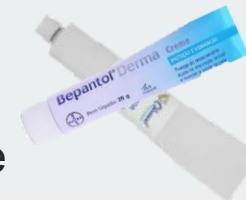**Foto:** Dr. Cristiano Tonelo e Tiago Rodella,  
HRAC-USP



# Higienização oronasal e hidratação labial



- A higiene da boca e do nariz é muito importante, além de melhorar a hidratação e o ressecamento, diminui o risco de infecções.
- A limpeza da boca deve ser feita com água fervida ou filtrada, com o auxílio de gaze ou fralda de boca.
- É necessário limpar toda a boca e em cima da língua, inclusive na fissura.
- Para a limpeza nasal deve-se usar cotonetes embebidos em soro fisiológico.
- A limpeza oronasal deve ser realizada após cada mamada e no mínimo três vezes ao dia. O lábio do bebê com fissura também costuma ressecar, quando isso acontecer a mãe pode hidratá-lo com óleo mineral.



# Pré-Operatório

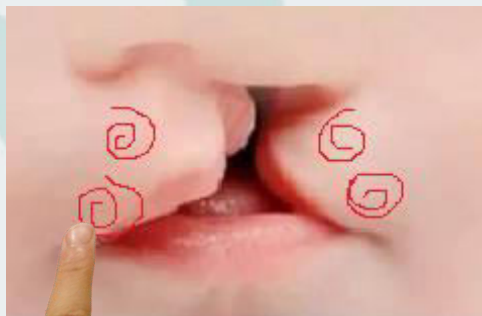


- Antes da cirurgia a criança é trabalhada pela mãe, sob orientação da equipe para realizar os procedimentos que serão feitos no pós-operatório e assim familiarizar a criança ao toque e à manipulação na área a ser tratada, após a cirurgia;
- O gelo (crioterapia) é utilizado para analgesia (diminuição da dor) e redução de edema ou sangramento. A mãe é orientada a passar a pedra de gelo ao redor da fissura labial;
- O gelo pode ser preparado em forma comum, com uma haste para facilitar a aplicação, ou em forma plástica de sorvete caseiro.<sup>13</sup>

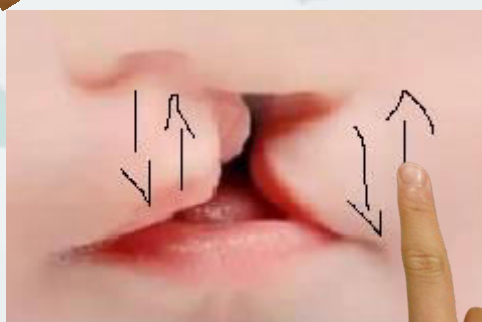




# Pré-Operatório



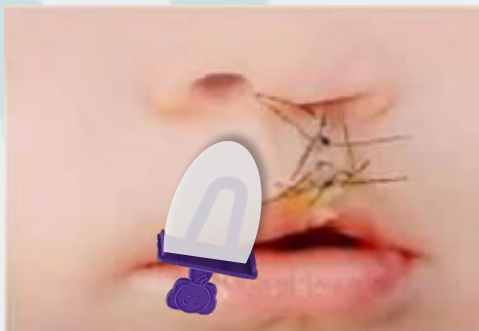- A drenagem linfática facial produz a redução de edema;
- A massagem na cicatriz previne a hipertrofia (queloide) e a aderência.
- Podem ser ensinadas para a mãe realiza-las em casa com o mesmo propósito do uso do gelo: familiarizar a criança ao toque na região cirúrgica, no pré-operatório da queiloplastia, simulando as manobras realizadas no pós-operatório.<sup>13,14</sup>



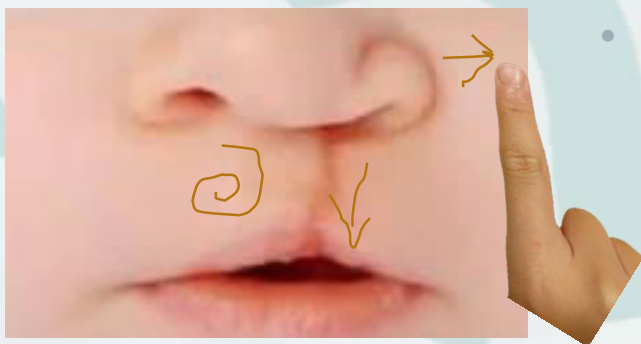
**Figuras Modificadas:** <https://www.clickpb.com.br/saude/projeto-de-lei-obriga-sus-realizar-cirurgia-plastica-reconstrutiva-de-labio-leporino-267655.html>



# Pós-Operatório



- A massoterapia pós-operatória tem o objetivo de evitar a aderência da cicatriz, auxiliar na manutenção da funcionalidade da boca e potencializar a estética da cicatriz.
- O tratamento visa manter a mobilidade da musculatura e manutenção da mímica facial, além de evitar a quelóide.<sup>13,14</sup>

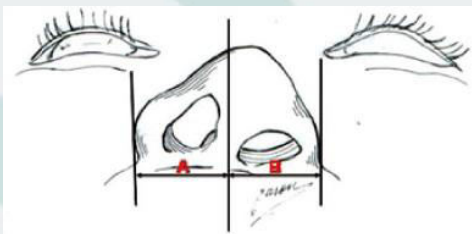


**Figuras Modificadas:** <https://www.clickpb.com.br/saude/projeto-de-lei-obriga-sus-realizar-cirurgia-plastica-reconstrutiva-de-labio-leporino-267655.html>

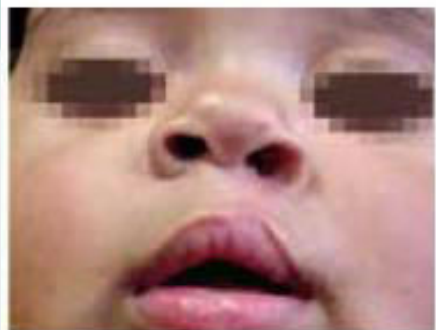
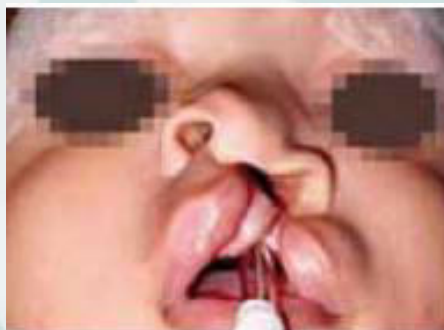


# Pós-Operatório

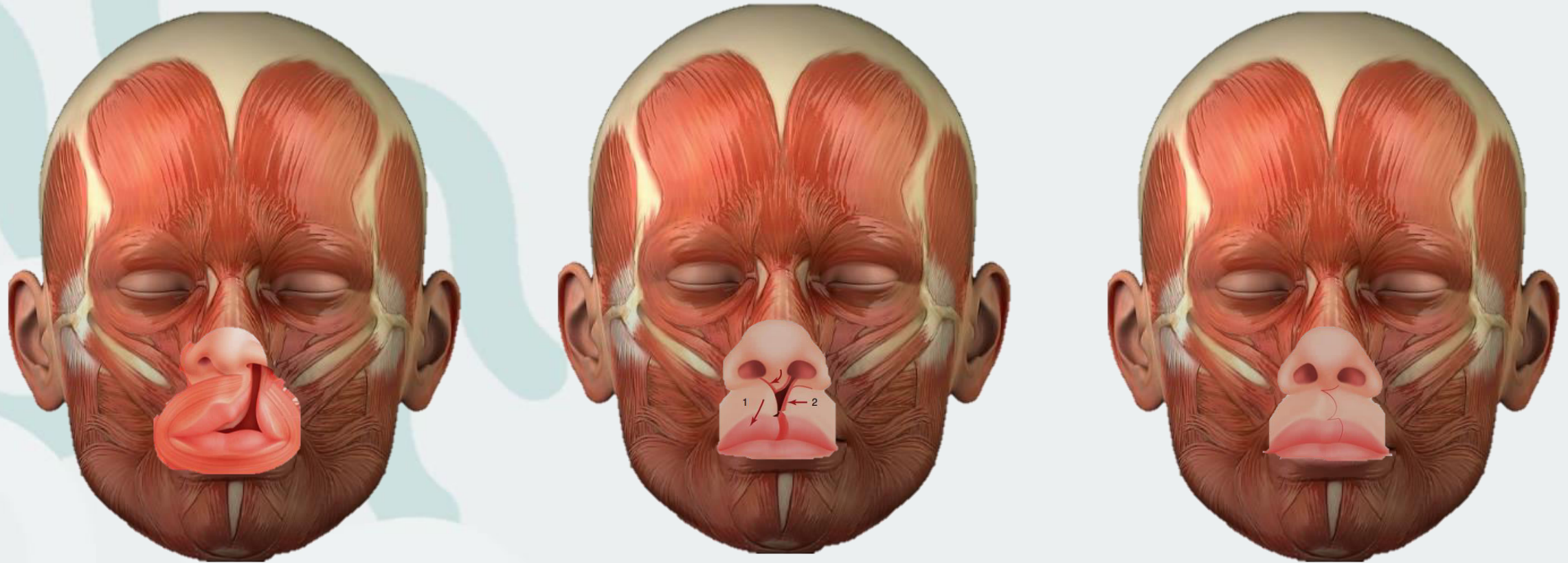


- Na queiloplastia e no alongamento da columela o fisioterapeuta irá:
  - Orientar os pais ou acompanhantes do paciente;
  - Explicar e mostrar com fotos como são os músculos envolvidos na cirurgia (FIGURA 2);
  - Enfatizar a importância da massagem;
  - Explicar que a realização correta e diária irá
    - ① Minimizar a retração cicatricial do lábio;
    - ② Melhorar no aspecto, elasticidade, sensibilidade e vascularização do lábio;
    - ③ Evitar aderência e retrações.



**Figura e fotos:** <https://doi.org/10.1590/S1983-51752011000100011>

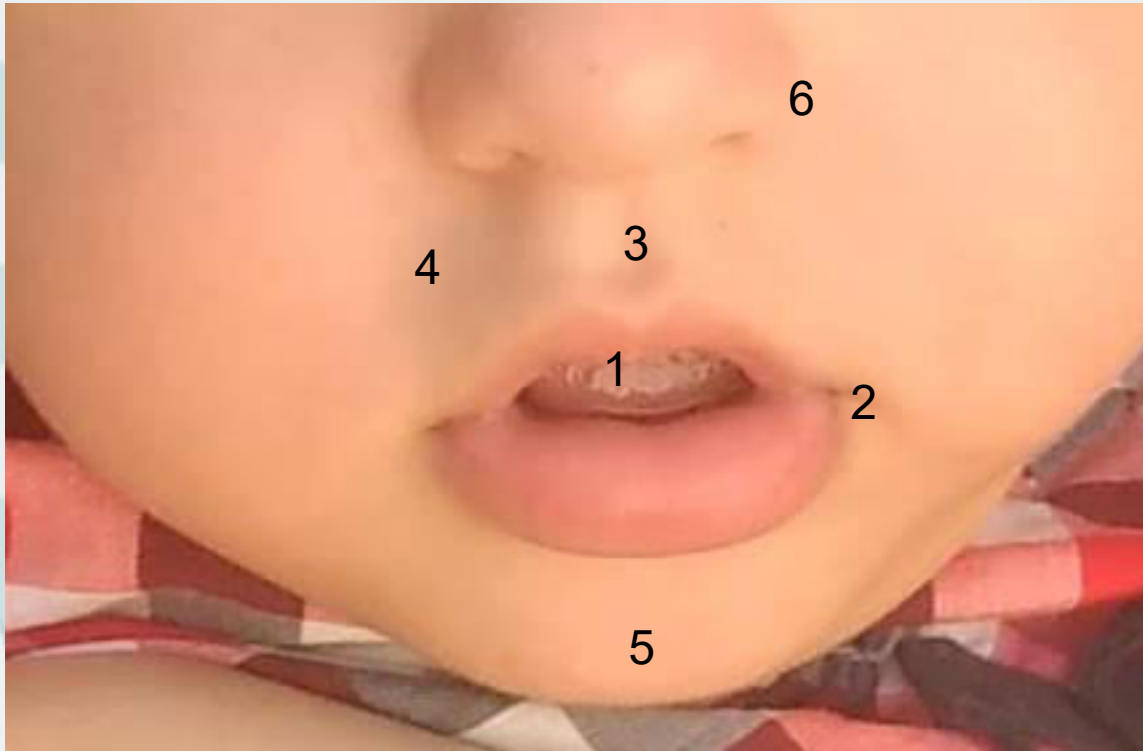
# Anatomia



**Figura 2.** Vista anterior da face. Músculos, narina, boca e fissura, sem e com correção cirúrgica. MODIFICADO

Fonte: Teissier N., Bennaceur S., & Van Den Abbeele, 2016 <sup>7</sup> e WEB, 2021.

# Massoterapia



## Pontos Anatômicos da face:

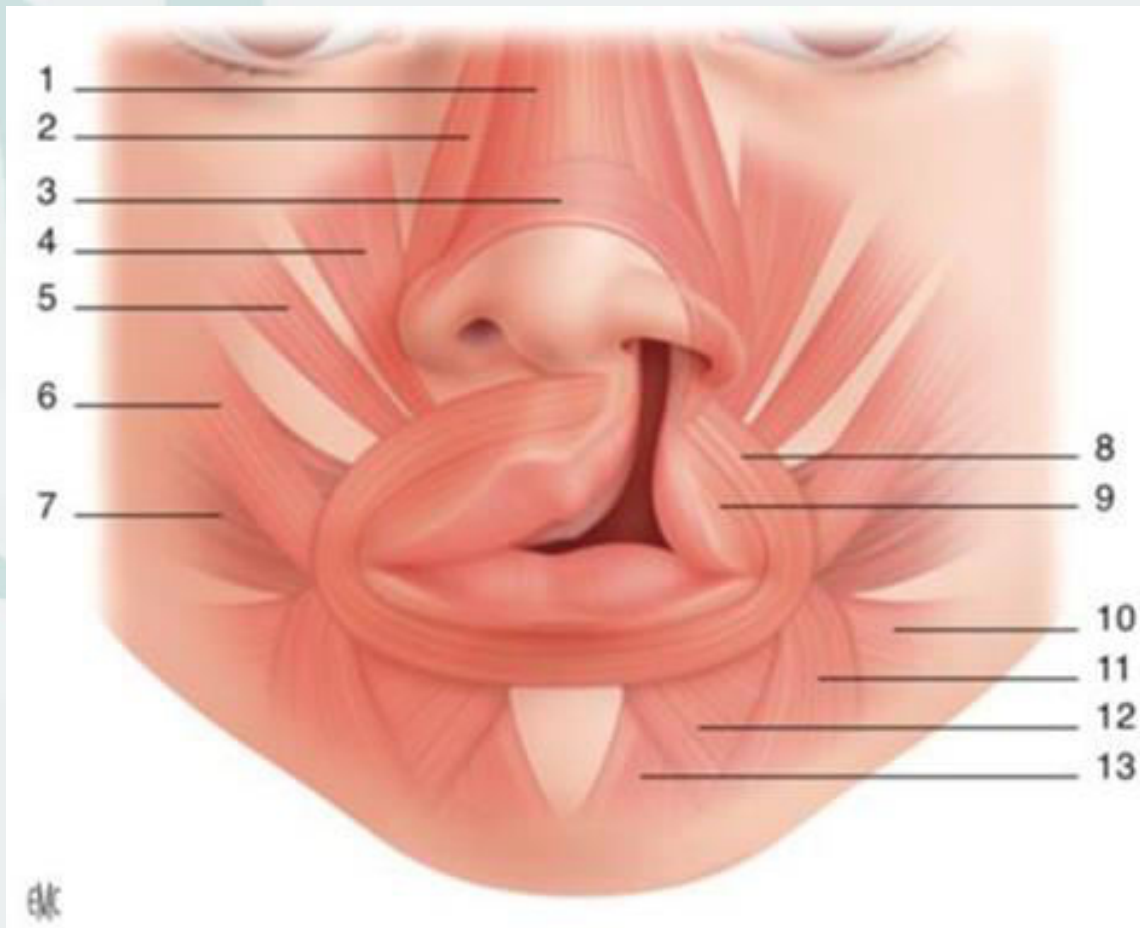
1. Tubérculo do lábio superior
2. Comissura do lábio/
3. Filtro
4. Sulco nasolabial
5. Protuberância mental
6. Asa do nariz

(Netter, 2018.)<sup>16</sup>

**Figura 4:** Pontos anatômicos da face, envolvidos na manipulação dos tecidos trabalhados na massagem manual.

**Foto:** Saade-Pacheco, 2021.

# Massoterapia



## Pontos Anatômicos da face:

**Figura 5.** Anatomía de la hendidura labioalveolar. 1. Músculo prócer; 2. músculo elevador del labio superior y del ala nasal; 3. músculo nasal; 4. músculo elevador del labio superior; 5. músculo cigomático menor; 6. músculo cigomático mayor; 7. músculo buccinador; 8. músculo orbicular de la boca (fascículo depresor del tabique nasal); 9. músculo orbicular de la boca (fascículo medio); 10. músculo risorio; 11. músculo depresor del ángulo de la boca; 12. músculo depresor del labio inferior; 13. músculo mentoniano.

(Teissier N., Bennaceur S., & Van Den Abbeele, 2016)<sup>7</sup>

# Orientação no Cuidado Domiciliar



- A orientação da equipe é essencial para os cuidados realizados em casa, na conscientização dos pais e/ou acompanhantes.
- A importância da higiene e da massagem no pós-operatório esta ligada ao resultado final do tratamento, na funcionalidade e estética da face.
- O comprometimento nos cuidados é fundamental para uma boa cicatrização, na formação de uma cicatriz sem retrações e quelóides, para uma boa mobilidade e elasticidade dos lábios e tecidos envolvidos na cirurgia e na articulação das palavras, na fala.

Luis Felipe e Janaina Contin Almeida

# Tratamento Centrinho Bauru (https://hrac.usp.br/saude/caso-novo/)

hrac.usp.br/saude/caso-novo/



INSTITUCIONAL ▾

TRATAMENTO ▾

MESTRADO E DOUTORADO ▾

CULTURA E EXTENSÃO ▾

PESQUISA ▾

TELESSAÚDE



Favor comparecer à unidade básica de saúde com a seguinte documentação do usuário a ser atendido:

**Da sua cidade**

- Cópia da Certidão de Nascimento
- Cópia do Cartão Nacional de Saúde (Cartão SUS)
- Encaminhamento médico detalhado contendo diagnóstico, histórico clínico, tratamentos realizados e condições clínicas atuais, carimbado e assinado por médico
- Laudos de exames de imagem, especialmente tomografia e ressonância de crânio e face (caso tenham sido realizados)
- Fotos da face (frente, perfil e intraoral)
- Comprovante de endereço residencial
- Cópia de documento de identidade do responsável
- Número de 03 (três) telefones, indicando o nome e o parentesco com o paciente

A referida unidade de saúde informará A Unidade Básica de Saúde encaminhará toda a documentação à Secretaria

Municipal de Saúde, que a remeterá ao Departamento Regional de Saúde (DRS) do qual o município é integrante.

Caso a referência para o tratamento seja o HRAC-USP, o DRS correspondente solicitará vaga para avaliação ambulatorial inicial ao DRS-VI (Bauru) por meio do *e-mail*:

regulacaodrsbauru@gmail.com

UBS: Em caso de dúvidas quanto ao fluxo de agendamento, favor enviar *e-mail* para

[casonovohrac@usp.br](mailto:casonovohrac@usp.br) ou ligar para o telefone (14) 3235-8128. (de segunda à sexta-feira, exceto feriados, das 08h às 17h)

# REFERÊNCIAS



1. BVS - Biblioteca Virtual em Saúde – Mistério da Saúde. Fissura lábio-palatal e lábio leporino. Disponível: <https://bvsmis.saude.gov.br/fissura-labio-palatal-e-labio-leporino/>. Acesso: 01/07/2021.
2. IPDTC Working Group Prevalence at Birth of Cleft Lip With or Without Cleft Palate: Data From the International Perinatal Database of Typical Oral Clefts (IPDTC).
3. BOYD S. A. B. Lábio leporino e fenda palatina. Manual MSD. 2020. Disponível: <https://www.msmanuals.com/pt-br/profissional/pediatria/anormalidades-craniofaciais-e-musculosquel%C3%A9ticas-cong%C3%AAnitas/l%C3%A1bio-/leporino-e-fenda-palatina>. Acesso: 01/07/2011.
4. Silva Filho OG, Rocha R, Capelozza Filho L. Padrão facial do paciente portador de fissura pré-forame incisivo unilateral completa. Rev Bras Cir. 1989;79:197-205.
5. Ribeiro T.R, Sabóia V. P. A. , Fonteles C.S.R. FISSURAS LABIOPALATAIS: ABORDAGEM MULTIPROFISSIONAL. Ver. Brasília Med 2011;48(3):290-295. Disponível: <https://cdn.publisher.gnlink.com/rbm.org.br/pdf/v48n3a09.pdf>. Acesso: 01/07/2021.
6. Andrade C.A., Rodrigues M.C., Santos W.L. A Importância da Equipe Multiprofissional para a recuperação da criança com fenda labiopalatina. REVISTA ENFERMAGEM ATUAL IN DERME - 2019 90-28.
7. Teissier N., Bennaceur S., & Van Den Abbeele, T. Tratamiento primario del labio leporino y del paladar hendido. Elsevier EMC - Cirugía Otorrinolaringológica y Cervicofacial, 17(1), 1-14; 2016. doi:10.1016/s1635-2505(16)77703-6
8. Sykes J.N. The Importance of Primary Rhinoplasty at the Time of Initial Unilateral Cleft Lip Repair. 2010 American Medical Association.
9. HRAC-USP CENTRINHO BAURU Etapas e Condutas Terapêuticas – Fissuras Labiopalatinas, Anomalias Craniofaciais, Saúde Auditiva, Síndrome. Hospital de Reabilitação de Anomalias Craniofaciais da Universidade de São Paulo (HRAC-USP- Centrinho/USP – Bauru. 7ª edição; Versão Impressa em Fevereiro 2018.
10. Lopes I.M.B, Arruda K.A. Atuação da fisioterapia na reabilitação de pacientes com anomalias craniofaciais. Evento Curso de Anomalias Congênicas Labiopalatinas. Anais. Bauru: Universidade de São Paulo, Hospital de Reabilitação de Anomalias craniofaciais, 2013.
11. Freitas J.A.S *et al.* Rehabilitative treatment of cleft lip and palate: experience of the Hospital for Rehabilitation of Craniofacial Anomalies/USP (HRAC/USP) - Part 1: overall aspects. J. Appl. Oral Sci. 20 (1) • Feb 2012. <https://doi.org/10.1590/S1678-77572012000100003>.
12. Jonnalagadda A. *et al.* Cleft Lip Rhinoplasty - A Review. Science Journal of Clinical Medicine 2016; 5(4-1): 20-26.
13. Cardoso Rossi, Débora; Queiroz de Moraes Silveira Di Ninno, Camila; Santos Silva, Kennedy Rossi; Rodrigues Motta, Andréa O EFEITO DA MASSAGEM NO PROCESSO DE CICATRIZAÇÃO LABIAL EM CRIANÇAS OPERADAS DE FISSURA TRANSFORAME UNILATERAL Revista CEFAC, vol. 7, núm. 2, abril-junio, 2005, pp. 205-214 Instituto Cefac São Paulo, Brasil.
14. COFFITO, 2011) RESOLUÇÃO N°. 394/2011 Especialidade Profissional de Fisioterapia Dermatofuncional. <https://www.coffito.gov.br/nsite/?p=3157>.
15. Domenico G. *et al.* Técnicas de Massagem de Beard: Princípios e Práticas de Manipulação de Tecidos Moles. Editora Saunders Elsevier; 5ª edição. 2008.
16. Netter, F.H. Atlas de Anatomia Humana, Prancha 8: Anatomia de Superfície. Biblioteca Digital. 7th edição. Grupo GEN, Ed. Guanabara Koogan, 2018.



# Colaboração



HOSPITAL DE REABILITAÇÃO  
DE ANOMALIAS CRANIOFACIAIS  
UNIVERSIDADE DE SÃO PAULO



**Universidade de São Paulo**  
Campus Bauru

<https://hrac.usp.br/>

<https://hrac.usp.br/saude/caso-novo/>

**Primeiro Atendimento • Caso Novo**

**Serviço de Prontuário de Pacientes • HRAC/Centrinho-USP**

**Horário de atendimento:** de segunda à sexta-feira, das **8h** às **17h**

**e-mail:** [casenovohrac@usp.br](mailto:casenovohrac@usp.br)

**telefone:** (14) 3235-8128